Die Methoden zur operativen Behandlung der spinalen Kinderlähmung des Fusses; mit besonderer Berücksichtigung der

Tenodese

und ihrer Anwendung an der orthopädischen Abteilung der Chirurgischen Universitätsklinik in Freiburg i. Br.

Inaugural-Dissertation

zur Erlangung der Doktorwürde

der Hohen Medizinischen Fakultät

der Albert Ludwig-Universität

zu Freiburg i. Br.

vorgelegt von

cand. med. Meta Bundfuss

aus Calcutta (Indien).

1936

Buchdruckerei Hellmuth Förderer, vorm. Karl Henn, Freiburg im Breisgau

Die Methoden zur operativen Behandlung der spinalen Kinderlähmung des Fusses; mit besonderer Berücksichtigung der

Tenodese

und ihrer Anwendung an der orthopädischen Abteilung der Chirurgischen Universitätsklinik in Freiburg i. Br.

—∞—

Inaugural-Dissertation

zur Erlangung der Doktorwürde

der Hohen Medizinischen Fakultät

der Albert Ludwig-Universität

zu Freiburg i. Br.

vorgelegt von

cand. med. Meta Bundfuss

aus Calcutta (Indien).

1936

Buchdruckerei Hellmuth Für derer, vorm. Karl Henn, Freiburg im Breisgau

Gedruckt mit Genehmigung der medizinischen Fakultät
der Universität Freiburg im Breisgau.

Dekan:
Prof. Dr. Wegener

Referent:
Prof. Dr. Wilhelm

R. UNIV.
BIBLIOTHEEK
LEIDEN

Meinen Eltern

in Dankbarkeit gewidmet.

Plan.

Einleitung: Die spinale Kinderlähmung.
Geschichtliches.
Ihre einzelnen Stadien und deren Allgemeinbehandlung.

Ausführung: 1. Teil: Die operative Behandlung der spin. Kinderlähmung.

Allgemeines: Grundlegende Vorbedingungen für die verschiedenen Methoden.
Die grossen Gruppen der Operationsmethoden.

Spezielles: I. Die funktionserhaltende Operation: Sehnentransplantation.
Geschichtliches.
Indikation und Zeitpunkt zur Operation.
Vorbehandlung.
Methoden: Nikoladoni-Vulpius; Lange.
Nachbehandlung.
Ergebnisse.

II. Die gelenkversteifenden Operationen:
a) Arthrodese.
Zweck und Indikation.
Zeitpunkt zur Operation.
Methoden: Davis; Biesalski.
Nachbehandlung.
Ergebnisse.
b) Knochenbolzung nach Lexer und Bade.

III. Die gelenkstützenden Operationen:
a) Fasziodese (Vulpius).
b) Tenodese.

2. Teil: Die Tenodese, eine Methode zur Umwandlung einer tendinösen Funktion in eine ligamentäre.

Allgemeines: Geschichtliches.
Indikationen.
Zeitpunkt zur Operation.
Methoden:

I. Paralytischer Klumpfuss: 1. Reiner, 2. Reiner, 3. Gallie.

II. Paralytischer Spitzfuss: 1. Gallie, 2. Putti, 3. Albee.

III. Paralytischer Hackenfuss: 1. Gallie, 2. Spitzy.

IV. Total paralytischer Fuss: 1. Bragard, 2. Tschaklin.

Spezielles: Die Anwendung der Tenodese an unserer Klinik.

I. Anführung der operierten Fälle.

II. Praktische Folgerungen aus den angeführten Fällen:
Indikation
Zeitpunkt zur Operation.
Operationsmethode an sich.
Welche Sehnen wurden eingebettet?
Lage der Knochenrinne.
Zusätzliche Operationsmassnahmen.
Nachbehandlung.
Behandlungsdauer.
Ergebnisse.

III. Bedeutung der Tenodese.

Schluss: Kurze Zusammenfassung.

Literatur.

Der Cannstätter Orthopäde Jakob von Heine gab im Jahre 1840 die erste, grundlegende Darstellung der spinalen Kinderlähmung, in welcher zum ersten Male eingehend das Krankheitsbild beschrieben wurde. Der schwedische Arzt Medin war es dann, der 1887 auf das Epidemische dieser Krankheit hinwies und sich besonders der Erforschung ihres akuten Stadiums widmete. Als es sich im Laufe der Beobachtung der Erscheinungsformen immer wieder herausstellte, dass die Bezeichnung „spinale Kinderlähmung" dem vielgestaltigen Symptomenkomplex dieser Krankheit nicht vollkommen entsprach, wurde sie nach ihren ersten Erforschern „Heine-Medin'sche Krankheit" benannt.

Seit der ersten Arbeit von Heines bis in unsere Tage hinein ist von den Medizinern fast aller Länder auf dem Gebiet der Heine-Medin'schen Krankheit gearbeitet worden, wobei zahlreiche, ausgedehnte Epidemien immer von neuem für die nötigen Unterlagen zu Forschungen und Versuchen nach allen Richtungen hin sorgten. Aber bis heute ist es nicht gelungen, mit absoluter Sicherheit irgend einen spezifischen Erreger oder ein erregendes Virus als „die" Ursache der spinalen Kinderlähmung zu bestimmen.

Deshalb stehen wir auch ihrem akuten Stadium noch ohne eigentlich spezifische Heilmittel gegenüber. Prophylaktisch injiziert man in der Umgebung eines an Poliomyelitis erkrankten Kindes den noch gesunden Kindern 50 ccm Erwachsenenblut, während das kranke Kind selbst eine Injektion von 20—40 ccm Rekonvaleszentenserum oder 50 ccm Erwachsenenblut bekommt. Doch sind diese Injektionen nur im allerersten Reizstadium wirksam, sobald die ersten Lähmungserscheinungen auftreten, bleiben die Spritzen ohne Erfolg, d. h. auf die Lähmung selbst können wir durch das Serum keinen Einfluss ausüben.

Machol bringt bezüglich des Verlaufs der spinalen Kinderlähmung eine Einteilung, die in ihren Grundzügen allgemein von allen Verfassern übernommen worden ist. Danach unterscheidet man:

1. Das Primärstadium, die eigentliche, akute Erkrankung.
2. Das Stadium der direkten, ausgedehnten Lähmungsfolgen.
3. Das Stadium der ausgesprochenen, bleibenden Lähmungen.

Für jedes dieser Stadien ist durch jahrzehntelange Erfahrung und Beobachtung eine bestimmte Gruppe von Behandlungsmethoden als die grundsätzlich wirksamste herausgestellt worden. — So gilt für das Primärstadium neben der Serumbehandlung die allgemein konservative Therapie, wobei nach Machol und anderen Autoren die Lagerung der Patienten in eine Gipsschale den weiteren Krankheitsverlauf besonders günstig beeinflussen soll. Einmal soll durch die absolute Ruhigstellung der Wirbelsäule das Fortschreiten der Infektion verlangsamt, wenn nicht gar ganz eingeschränkt, werden; dann soll aber auch durch die fixierte Lagerung von Anfang an Kontraktionsfehlformen vorgebeugt werden.

Das folgende Stadium stellt uns vor die Aufgabe, die ausgedehnten Lähmungen zu behandeln. Dies geschieht durch eine kombinierte Therapie mit Bädern, Massage, Elektrisieren und soweit als möglich Widerstandsübungen. Unbedingt nötig ist es, die von der Lähmung betroffene Extremität in eine Schiene zu lagern, vor allem nachts. Denn unter der Behandlung werden oft bestimmte Muskelgruppen wieder leistungsfähig und bedingen durch ihr funktionelles Übergewicht Fehlformen der Gelenke, die anfangs noch leicht manuell, im Endstadium dagegen meistens nur noch operativ behoben werden können.

Für das Stadium der bleibenden Lähmungen, das ganz allmählich aus dem der direkten Lähmungen hervorgeht, und in welchem mit konservativer Therapie kein Erfolg mehr erwartet werden kann, ist in den dazu geeigneten Fällen die operative Behandlung die Methode der Wahl geworden. Früher dagegen, ehe die Operationsmethoden so ausgebaut waren, dass sie befriedigende Ergebnisse zeitigten, stand die Apparatbehandlung nach vorangegangener Umformung, an erster Stelle. Doch wurde durch sie die ausfallende Muskelfunktion nur mangelhaft ersetzt und Rezidive der Fehlhaltung nicht verhindert, sodass Deutschländer 1912 noch die spinale Kinderlähmung als allerhäufigste Krüppelursache bezeichnen konnte.

Die Art des operativen Eingriffs ist natürlich abhängig von der Anzahl der gelähmten Muskeln einerseits und von der Leistungsfähigkeit der übrigen in Frage kommenden Muskeln andererseits. Steht genügend arbeitstüchtiges Muskelmaterial zur Verfügung, so können funktionsherstellende Operationen, d. h. Überpflanzungen ausgeführt werden. Im anderen Falle

muss unter Verzicht auf die Wiederherstellung der ursprünglichen Funktion zu einer mehr fixativen Methode gegriffen werden, um durch Feststellung resp. Stützung der Gelenke der vollständig schlaffen Extremität einen gewissen Grad von Halt zu geben.

Für die Operationsmethoden lassen sich also folgende Hauptgruppen aufstellen:

1. Funktionserhaltend: Sehnen-, Muskeltransplantationen.
2. Fixativ: Arthodese, Knochenbolzung, Fasziodese, Tenodese.

Meistens wird es sich um Operationen handeln, die Kombinationen der einen mit der anderen Methode darstellen. Es lässt sich kein starres Schema aufstellen, weil jeder Fall für sich betrachtet und behandelt werden muss, um brauchbare Resultate zu erzielen.

Die angewandten Operationsarten sind im Laufe der letzten 25 Jahre zu zahlreich geworden und in ihren einzelnen, technischen Feinheiten zu sehr ausgebaut, als dass ich in dieser Arbeit genauer auf sie eingehen könnte; bis auf die speziellen Methoden der Tenodese, auf die ich später ausführlich zu sprechen kommen werde.

Unter den funktionserhaltenden resp. -wiederherstellenden Operationen stehen die Sehnenverpflanzungen wohl an erster Stelle. Die erste Sehnentransplantation bei einer Lähmung wurde 1881 von Nikoladoni vorgenommen, jedoch wurde anfänglich die Operation nur mit sehr grossem Misstrauen von den Orthopäden und Chirurgen aufgenommen. Erst als zwischen 1890 und 1900 zahlreiche, durch sie erziehlte, gute Resultate mitgeteilt wurden, vor allem von Codivilla, Hoffa, Vulpius und Lange, fand diese Operation mehr und mehr Eingang in die Chirurgie bezw. Orthopädie.

Die Anzeigenstellung zur Sehnenverpflanzung ist dann gegeben, wenn noch genügend arbeitstüchtiges Muskelmaterial zum Überpflanzen vorhanden ist. Vorbedingung ist ausserdem dass zur Zeit der Operation, d. h. der Transplantation, keine Fussfehlstellungen verhärteter Art mehr vorhanden sind. Früher wurden zu ihrer Beseitigung fast ausschliesslich umformende Gipse gemacht, und möglichst bald im Anschluss an diese (Vulpius) wurde die Operation vorgenommen. Heute können wir die Heildauer wesentlich abkürzen, indem wir bei der

Operation zunächst die Fehlform, z. B. durch Osteotomie, beseitigen und anschliessend die Transplantation ausführen. — Der Zeitpunkt zur Ausführung der Sehnenübertragung wird von den Autoren übereinstimmend in seiner unteren Grenze festgesetzt. Danach soll sie nicht früher als $1-1^1/_2$ Jahre nach Auftreten der spinalen Kinderlähmung gemacht werden, weil man erst die endgültige Lähmung abwarten soll. (Krause, Vulpius, Deutschländer). Dann aber muss die Operation möglichst bald ausgeführt werden, um die Ausbildung von Fehlformen zu vermeiden. Inzwischen ist es notwendig, die vorhandenen, aber noch geschwächten Muskelgruppen durch mediko-mechanische Behandlung in ihrer Funktionstüchtigkeit zu stärken. Zweckmässig ist es auch, bis zur Möglichkeit der Operation leichte Stützapparate tragen zu lassen, denn „die weitere Ausbildung der Deformität erfolgt unter dem Einfluss der funktionellen Belastung in fehlerhafter Richtung" (Lorentz). Die Anwendung dieser Vorbeugungsmassnahmen ermöglicht es, bei ganz jungen, erkrankten Kindern die von Vulpius geforderte Altersgrenze von 4—6 Jahren abzuwarten, ehe man die Operation ausführt.

Die Sehnentransplantation ist nach zwei grundsätzlich verschiedenen Arten möglich. 1. Nach der Nikoladoni'schen Methode, die speziell von Vulpius ausgebildet wurde, wird die Sehne des gelähmten Muskels mit der Sehne eines gesunden Muskels vernäht, der auf diese Weise die Funktion mit übernehmen muss. — 2. Nach der Lange'schen Methode, die vor ihm schon einmal von Drobnik versucht wurde, lässt man den gelähmten Muskel vollständig unberücksichtigt und vernäht den entsprechenden, gesunden Muskel periostal an der Stelle, die am besten den funktionellen Anforderungen entspricht. — Um ausgedehnte Verwachsungen der gesunden Sehne mit dem Knochen zu vermeiden, kann man sie in Fettgewebe (Lange) oder in die natürlichen Sehnenfächer und Sehnenscheiden (Biesalski. Deutschländer) des gelähmten Muskels einbetten. Lange verwendete sogar 2 Papierschichten zum Isolieren der Sehnen,

Sind die Sehnen nicht lang genug, so wird das fehlende Stück bis zu ihrem neuen Ansatzpunkte durch künstliche Sehnen aus Seide, um die sich dann reaktiv eine Schicht von derbem Bindegewebe bildet, ersetzt. (Gluck, Lange). Diese Methode

wird aber von vielen Autoren als unzweckmässig abgelehnt. (Vulpius, Deutschländer).

Häufig ist es nötig, zusammen mit der Sehnentransplantation, eine Raffung der überdehnten Sehnen (nach Lange) oder aber eine Verlängerung der zu stark verkürzten Sehnen (nach Bayer z-förmig) vorzunehmen, um den Fuss in der gewünschten Stellung zu erhalten.

Um den Erfolg einer ausgeführten Sehnenverpflanzung nicht zu gefährden, ist eine gute, sorgfältige Nachbehandlung unbedingt erforderlich. Sie soll nach Codivilla, Deutschländer u. a. bereits am 8. Tage nach der Operation einsetzen, nach anderen Verfassern (Vulpius) später, und besteht in vorsichtigen Bewegungsübungen, Nachtschienen, Einlagen, evtl. Schienenhülsenapparaten usw.

Über die Erfolge der Sehnentransplantation herrschen heute keine Zweifel mehr. Dadurch, dass ein gesunder Muskel die Funktion des gelähmten übernehmen muss, wird die Tätigkeit des Beines wieder eine weitgehend normale. Die im Laufe der Zeit eingetretenen Misserfolge und Rezidive beruhen wohl zum grossen Teil auf falscher Indikationsstellung, einem zu stark zersplitternden Operationsplan, einer zu frühen oder falschen Belastung oder sonstigen eingetretenen Komplikationen. Der Erfolg im Ganzen aber ist bewiesen durch die ungeheure Anzahl der guten Enderfolge, die erzielt worden sind.

In all den Fällen, in denen bei ausgedehnten Lähmungen nicht genügend arbeitsfähige Muskeln vorhanden sind, oder überhaupt alle Muskeln gelähmt sind, ist eine Sehnentransplantation nicht mehr möglich. Durch Umformung kann das Gelenk wohl in eine gute Stellung des Fusses gebracht werden, doch besteht immer die Gefahr, dass die gelähmten Sehnen sich bei Beanspruchung des Gelenkes wieder dehnen. In einem solchen Falle hat Albert im Jahre 1878 zum ersten Mal eine Operation ausgeführt, die auf seinen Vorschlag hin die Bezeichnung „Arthrodese“ erhielt.

Die Arthrodese verfolgt den Zweck, einem von der Körperfunktion vollig ausgeschalteten, schlaffen Gelenk durch die Versteifung eine gewisse Festigkeit und damit neue Belastungsmöglichkeit zu geben. Weil die Operation ein völlig gesundes, nur durch die fehlende Muskelkraft nicht benutzbares Gelenk zerstört, muss nach Auftreten der Heine-Medin'schen Krankheit

mindestens 1—2 Jahre abgewartet werden. Und erst, wenn dann trotz aller mediko-mechanischen Behandlung die Muskelkraft nicht zurückgekehrt ist, darf man annehmen, dass der Lähmungszustand endgültig ist. (Karewski). Und auch dann wird man heute die Indikation zur Arthrodese nur mit grosser Vorsicht stellen, weil sie immer eine eingreifende Verstümmelung am Skelettsystem bedeutet; meistens wird man sich zur Tenodese entschliessen, weil diese bei mindestens gleich gutem Resultat einen viel weniger radikalen Eingriff darstellt.

Über das Lebensalter, in dem man die Arthrodese ausführen soll, sind viele Autoren verschiedener Meinung. Das jüngste Alter gibt H. Abrahamsen an, der die Versteifung im Talocruralgelenk schon bei sechsjährigen Patienten anwendet, vorausgesetzt, dass der Beinkern im Talus gut entwickelt ist. Biesalski führt die Operation schon bei achtjährigen Kranken aus. Nach Borchardt sollte man nicht vor dem 12. Jahre zur Arthrodese greifen, und Lange, Lorentz und Laan wollen sie erst nach vollendetem Wachstum angewandt sehen.

Die Methoden, die die verschiedenen Verfasser bis heute angegeben haben, sind zu zahlreich, als dass ich sie hier alle anführen könnte. Ich will mich auf einige der am häufigsten angewandten beschränken, besonders da die Arthrodese heute einen grossen Teil ihrer Indikationsbreite eingebüsst hat.

Jeder Arthrodese des Fusses muss die Beseitigung der etwa vorhandenen Fehlformen vorausgehen. Ob eines oder mehrere Gelenke versteift werden sollen, muss von Fall zu Fall entschieden werden.

Borchardt schlägt vor, den Fuss zwecks besserer Funktion beim Auftreten in leichter Plantarflextion, in etwa 100° zum Unterschenkel, zu versteifen.

Nach Davis werden die Gelenke zwischen Sprung- und Fersenbein, Talus und Navikulare, Calcaneus und Cuboid freigelegt. Aus dem Sinus Tarsi werden die Bänder entfernt, die Knorpelflächen an allen Gelenken bis in die Knochen hinein angefrischt. In manchen Fällen müssen auch die Gelenke der Cuneiformia versteift werden. Der Fuss wird für 12 Wochen festgestellt, dann schon ein gewöhnlicher Schuh getragen. Nur jüngere Kranke bekommen eine Schiene.

Biesalski verbindet die Arthrodese im oberen und unteren Sprunggelenk mit einer tendinösen, transossären Fixation.

Die Sehnen des Tibialis ant. und der Extensoren werden durch einen Kanal der Tibia gezogen, wodurch eine leichte Verschiebung des Fusses nach hinten bewirkt wird.

Um das Knochenwachstum und damit die Ankylosierung zu fördern, pinselt Hoffa die Haut über den verödeten Gelenken noch lange Zeit nach der Operation alle 2—3 Tage mit Jodtinktur. Dazu legt er nach Helfferich eine zentrale leichte Unterbindung des betreffenden Fusses an, um durch die leichte Stauungshyperämie ebenfalls noch die Knochenneubildung anzuregen. — Bis zur Verknöcherung können 1—2 Jahre vergehen, deshalb sollten die Patienten in dieser Zeit Schienenhülsenapparate tragen und orthopädische Schuhe.

Über die Ergebnisse der Arthrodeseoperationen finden sich sehr verschiedene Angaben. Nach Vulpius bleibt die Verknöcherung in 50—60 % der Fälle aus, doch dürften diese Zahlen inzwischen durch die verbesserte Technik niedriger geworden sein, besonders aber dadurch, dass die Arthrodese in Verbindung mit der Sehnenverpflanzung oder der Tenodese angewandt wird.

Zur Ankylose verwandten Lexer (und Bade) die Knochenbolzung, ursprünglich mit einem periostfreien Knochenstück. Doch nimmt Lexer jetzt fast ausschliesslich ein Stück von der gesunden Fibula- oder Tibiakante, an dem die Periostdeckung sorgfältig erhalten bleibt. Doch auch mit dieser Methode werden häufig nur vorübergehende Erfolge erzielt. Nach kürzerer oder längerer Zeit bricht der Bolzen, oder er wird in Höhe des Gelenkspaltes pseudarthrotisch.

Die Nachteile der Arthrodese sowie der Knochenbolzung bestehen darin, dass die Kranken sehr häufig bei Belastung sehr starke Schmerzen in den versteiften Gelenken empfinden, Schmerzen, die viele Jahre hindurch anhalten. Ausserdem ist ihr Gang auf unebenem Boden äusserst unsicher, weil das Abwickeln im Fussgelenk, das zum Ausgleich der feinen Höhenunterschiede, also damit zum elastischen Gehen notwendig ist, bei ihnen fehlt. —

Zu beachten bleibt, was Vulpius sagt: „Wir müssen uns vollkommen darüber klar sein, dass die Operation nichts anderes erreichen kann und will, als den Ersatz eines pathologischen Zustandes, des Schlotterns, durch einen anderen, die Ankylose."

Der stark behinderte, unelastische Gang durch die Gelenkversteifung, sowie deren übrigen Mängel, machten es immer mehr wünschenswert, eine Methode zu finden, die bei einer guten Stützung des Gelenkes diese Nachteile nicht aufweist.

Die Fasziodese versucht, diesen Anforderungen zu entsprechen. Es werden Teile der Fascie frei transplandiert (z. B. aus der Faszia lata). Sie bleibt ausgespannt oder wird zusammengerollt, um mehr einen bandartigen Charakter anzunehmen. Doch finden sich in der Fachliteratur nicht viele Angaben über gute Resultate, die mit dieser Operation bei schlaffen Füssen erreicht wurden.

Vulpius lässt einen 1 cm breiten Periostfaszienstreifen an der Tibia stehen, mit dem er die Sehnen der gelähmten Extensoren vernäht und diese dann etwas durch eine Falte verkürzt.

Die Fasziodese hat heute wohl als selbstständige Operation an Bedeutung verloren, zu Gunsten der Tenodese, die weit bessere Erfolge aufweist.

Die Tenodese hat lange Zeit gebraucht, um sich als Operation durchzusetzen. Schon im Jahre 1898 hatte Tilanus als erster den Gedanken, das proximale Ende einer Sehne am Knochen zu fixieren: er heftete die Sehne des Extensor Hallucis longus aufsteigend an das Periost des Talus, um die Grosszehe gestreckt zu erhalten.

1901, wohl ohne Kenntnis der Tilanus'schen Veröffentlichung, sind Codivilla und Sangiorgi, sein Schüler, in der gleichen Weise vorgegangen, mit der ausgesprochenen Absicht, die Sehne zum Band umzugestalten, um auf diese Weise die atrophischen, degenerierten Muskeln von der Beanspruchung auf Spannung auszuschliessen. — Diese beiden Arbeiten, und somit auch das darin beschriebene Verfahren, sind aber nicht allgemein bekannt geworden; wahrscheinlich deshalb, weil sie in einer nicht allgemein leicht verständlichen Sprache verfasst wurden. Ausserdem hat man den Sehnen paralytischer Muskeln nicht die Leistungsfähigkeit, wie sie für die tendinöse Beanspruchung notwendig wird, zugetraut.

1903 veröffentlichte Max Reiner von der Lorentz'schen Klinik eine Arbeit unter dem Titel „Die Tenodese, eine Form partieller Arthrodese". Seine Versuche hatte er nach seiner Angabe ohne Kenntnis der oben genannten Arbeiten gemacht.

Reiner geht davon aus, dass die neue Methode dem schlaffen Gelenke alle übrigen Bewegungen gestatten müsse, nur die eine hemmen, welche zur Deformität, resp. Kontraktur führte. Z. B. bei einem Pes equino-varus infolge totaler Paralyse „würden nach erfolgtem Redressement die Sehnen der Peronaei irgendwo in ihrem Verlauf an der Hinterfläche der Fibula mit dieser auf irgend eine Weise zu fester und unverrückbarer Verlötung gebracht. Dadurch werden die elastischen Kräfte des proximalen Sehnenteils und des gelähmten Muskels ausgeschaltet. Der distale Anteil der Sehne würde infolge der Spannung, in die er während des Anheftens versetzt wurde, wirksam bleiben. Der Fuss würde also dauernd in einer Pronationssstellung fixiert und verhindert, in die Supinationsstellung zurückzukehren. Das Sehnenstück, das jetzt diese Wirkung ausübt, führt von der Tuberositas Metatarsi V direkt zur Fibula, also von Knochen zu Knochen. Es ist also eigentlich nicht eine Sehne geblieben, sondern ein Ligament geworden". Reiner schlägt in seiner Arbeit für diese Art der Operation, die zwischen Arthrodese und Sehnenverkürzung steht, die Bezeichnung „Tenodese" vor. Diesen Namen hat sie beibehalten und ist seitdem in der orthopädischen Chirurgie viel angewandt und ausgebaut worden.

1910 gibt Lange eine Methode an, um den Fuss in einem Winkel von 90° zum Unterschenkel zu erhalten: er verwendet Seidenfäden und stellt damit künstliche Gelenkbänder her.

Patrik Haglund gibt 1913 eine Methode an, die sich ihm als sehr zweckmässig erwiesen hat: er heftet die gelähmten Muskeln am Periost der Tibia an, schneidet die Sehnen, falls noch die geringste Kraft vorhanden ist, ab und vernähnt sie mit ihrem unteren Teil unterhalb ihres Fixationspunktes am Periost. —

Von Gallie wird die Tenodese 1913 auch in Toronto (Canada) angewandt.

1915 gibt H. Scheuermann die V-förmige Tenodese der Achillessehne bei Pes Calcaneus paralyticus an: er spaltet die Achillessehne bis zum Tuber Calcanei in zwei gleich grosse Hälften. Die eine wird am Periost des Malleolus externus, die andere am Periost des Malleolus internus angenäht, sodass der Fuss in einer leichten Equinusstellung fixiert wird. Das Durchflechten mit Seidensehnen ist bei dieser Methode unnötig

Scheuermann führte die Operation in 6 Fällen mit gutem Resultat aus. Nach 4 Monaten war der Gang fast natürlich und ein Stehen auf den Zehen des fizierten Fusses möglich.

1918 veröffentlicht Saxl seine Methode der Tenodese des Quardriceps.

Dies ist nur in grosser Linie die Aufzählung der jeweilig zum ersten Mal ausgeführten Tenodese-Operationen. Im übrigen wurden sie überall nach den Angaben der Verfasser dann weiterhin mit darauf aufbauenden Abänderungen ausgeführt, sodass wir heute über eine Reihe von Tenodese-Grundoperationen verfügen, die von Fall zu Fall variiert werden können.

Die Indikation zu Tenodese ist die gleiche wie vorher für die Arthrodese. Bei ausgedehnten Paralysen soll sie dem schlaffen Gelenk eine straffe Stütze verschaffen, die eine möglichst gute Funktion bei Verhinderung von Fehlformen gewährt.

Der Zeitpunkt für die Operation ist, da es sich nicht um Skelettverstümmelungen handelt wie bei der Arthrodese, nicht so sehr an eine bestimmte Altersgrenze gebunden. Abrahamsen führt zwar die Tenodese erst nach dem 7. Lebensjahre aus mit der Begründung, diese passive Operation könne gegen aktiven Muskelzug und Belastung auf die Dauer nicht standhalten. Reiner erwähnt auch den Faktor des wachsenden Knochens und der damit verbundenen Gefahr einer Anspannungsüberkorrektur der verpflanzten, eingebetteten Sehne. Er glaubt diese zu verhindern, indem er nur einen Teil der Sehne mit Seide durchflicht, sodass der Rest sich durch Dehnung, erforderlichenfalls passiv verlängern kann.

Bei der Beschreibung der einzelnen Tenodese-Operationen ist es wegen deren Vielgestaltigkeit günstig, eine gewisse Reihenfolge innezuhalten. Ich habe deshalb jeweils die Methoden, die für die gleiche Lähmungsfehlform in Frage kommen zusammengefasst.

Paralytischer Klumpfuss.

I. Operation nach Reiner:

Ein starker Seidenfaden wird in einem an der Tuberositas Metatarsi V angelegten Bohrloche befestigt. Mit beiden freien Enden wird die vorher zentral durchschnittene und aus ihrem Bett gehobene Sehne des Peronaeus brevis durchflochten und an die Vorderfläche der Fibula geführt. Ein zweiter Faden wird

in gleicher Weise am Cuboid fixiert, in der Sehne des Peronaeus longus mittels Durchflechtung hinter dem Malleolus externus an die Hinterfläche der Fibula geführt, und nun werden die beiden Seidenfäden durch ein sagittal gebohrtes Loch der Fibula geführt. Unter Anspannung werden die Fäden so verknotet, dass die Schlinge an die laterate Fläche der Fibula in eine vom Periost befreite Rinne zu liegen kommt. Darüber wird das Periost wieder lose zusammengelegt. Gipsverband in korrigierter Stellung für ca. 10—12 Wochen. (Wegen Beugekontraktur der 1. Zehe war ausserdem eine Verkürzung der Sehne des Extensor Hallucis longus nötig).

II. Operation nach Reiner:

Sie ist ähnlich der oben beschriebenen. Nur werden mit dem ersten Seidenfaden beide Peronaei gemeinsam durchflochten, mit dem zweiten die Extensorensehnen. Darauf erfolgt wieder die Vereinigung beider Fäden in der Periostrinne.

III. Operation nach Gallie:

Ein Längsschnitt, 6 cm lang, über den äusseren Knöchel; Freilegen des Knochens und der Peronaeussehnen. Diese werden von ihrem Gleitgewebe befreit und angeraut. Nun durchtrennt man der Länge nach das Periost an der Aussenseite des Knöchels und Fibulaschaftes, schiebt es seitlich zurück und meisselt eine oder zwei Rinnen in den Knochen. Nach vollständiger Korrektur der Varusstellung wird der Peroneus longus in die vordere Rinne eingenäht und durch exakte Periostnähte gut fixiert, in die hintere Rinne der Peronaeus brevis auf die gleiche Art. Faszien- und Hautnähte. Gipsverband in korrigierter Stellung für mindestens 2 Monate.

Paralytischer Spitzfuss.

I. Operation nach Gallie:

Von einem Längsschnitt über dem Tibialis ant. aus wird die Tibia freigelegt, und nach Abheben des Periosts wird eine Rinne in ihre Vorderfläche gemeisselt, zur Aufnahme der Sehnen des Tibialis ant. und des Extensor Digitorum longus. In entsprechender Einstellung des Fusses zum Unterschenkel in einem Winkel von 100—120° werden die Sehnen durch Periostnähte befestigt, Faszie und Haut darüber geschlossen. Gipsverband in der gewünschten Winkelstellung für 2 Monate.

II. Operation nach Putti:

Ein 10 cm langer Schnitt, nach aussen von der vorderen Tibiakante bis zum Sprunggelenk reichend, dient zum Aufsuchen der Sehnen des Extensor Hallucis longus und Extensor Digitorum longus. Beide werden im oberen Wundwinkel durchschnitten und zur Seite geschlagen. Die übrigen Weichteile werden zurückgedrängt, die Tibiakante freigelegt und an der vorderen Aussenseite, etwa 3 Fingerbreit oberhalb des oberen Sprunggelenkes, wird nach Durchtrennung des Periosts horizontal ein Kanal durch den Knochen gebohrt; je nach Dicke der Sehnen 2—7 mm breit. Nun wird die eine Sehne von innen nach aussen, die andere von aussen nach innen durch den Kanal gezogen und erst miteinander, dann wieder mit ihren Sehnenstümpfen bei entsprechender Korrektur der Spitzfusstellung vernäht. Faszien- und Hautnähte. Gipsverband in korrigierter Stellung für 2 Monate.

III. Operation nach Albee:

Herstellung eines Türflügellappens aus Periost + Knochen. Dieser Lappen wird zurückgeklappt, darunter mit dem Hohlmeissel eine Rinne gegraben, die Sehne hineingebettet, der Knochenlappen darübergelegt und durch Periostnähte fixiert.

Paralytischer Hackenfuss.

I. Operation nach Gallie:

Längsschnitt über der Achillessehne bis an ihren Ansatz am Fersenbein, im ganzen 10 cm lang. Die Sehne wird isoliert und angerauht. Darauf wird das Septum intermuskulare durchtrennt, die tiefen Muskeln werden nach innen gezogen, dass die Hinterfläche des Tibiaschaftes und ihre untere Epiphyse freiliegen. Dazu müssen oft Fasern des Flexor Hallucis longus durchtrennt werden. Das Periost wird in der Mitte durchtrennt, ein Türflügellappen aus Periost und Kortikalis herausgemeisselt, sodass eine tiefe Rinne von 5—7 cm Länge entsteht, die bis in den Markraum reicht. Da hinein wird die Achillessehne versenkt, der Knochenlappen wieder darübergeschlagen und das Periost darüber in leichter Spitzfusstellung exakt vernäht. Faszien- und Hautnähte. Gipsverband für 2 Monate. Belastung erst nach 8 Wochen.

II. Operation nach Spitzy:

Die Achillessehne wird 10 cm über dem Calcaneus abgetrennt und an die Tibia periostal genäht; unter der Spannung der Sehne und bei jener Stellung des Sprunggelenkes, die einer leichten Spitzfusstellung entspricht. Zur Verstärkung können noch aussen die Peronaei und innen der Flexor Hallucis longus + Tibialis posterior mit der Achillessehne verflochten werden.

Total paralytischer Fuss.

I. Operation nach Bragard:

2 cm oberhalb des Fussgelenkes wird durch die Fibula und durch die mediale Tibiakante ein sagittal verlaufender Bohrkanal angelegt. Auf der medialen Seite wird das Band, welches als Dorsalband dienen soll, von der Tibia zum Os Naviculare geführt, dann läuft es durch das Naviculare hindurch, der Sehne des Tibialis post. entsprechend, zur Hinterfläche der Tibia zurück. Dieser letzte Teil der Bandschlinge dient zum Ersatz des Gastrognemius. Eine ähnliche Bandschlinge wird auf der Aussenseite zwischen Fibula und Cuboid angelegt.

II. Operation nach W. D. Tschaklin:

Von einem Längsschnitt am unteren Drittel des Schienenbeines aus werden die Streckmuskelsehnen freigelegt. Das distale Ende des Tibialis anterior wird isoliert und stark hochgezogen. Dadurch entsteht eine Dorsalflexion des Fusses mit Varusstellung. Durch energisches Hochziehen der Sehne des Extensor Digitorum longus wird die Dorsalflexion verstärkt und die Varusstellung wieder beseitigt. Danach wird die Sehne des Tibialis anterior möglichst proximal quer durchtrennt, nahe am Übergang in die Muskelpartie. Nach Lösung des Periosts im unteren Drittel des Schienenbeins bohrt man nahe der Metaphyse in querer Richtung zwei Kanäle, einen etwa 1 cm über dem anderen, die praktischerweise dicht an der Vorderfläche der Tibia liegen sollen. Das mit Seide durchnähte Ende des Tibialis anterior wird durch den unteren Kanal gezogen, danach bildet man eine Schlinge und vernäht das Sehnenende mit seinem peripheren Abschnitt. Wichtig ist beim Nahtanlegen die Durchführung einer maximalen Fusskorrektur. Die Sehne des Extensor Digitorum longus wird durch den zweiten Kanal gezogen und ebenso festgenäht. Die Sehne

des Extensor Hallucius longus wird unter entsprechendem Hochziehen an der Sehne des Extensor Digitorum communis angenäht. Über den Sehnen im Kanal wird die Faszia Cruris mit dem Periost vernäht. Vollständiger Wundschluss. Hintere Gipsschiene für 2 Wochen. — Mit dieser Methode wurden im Institut Charkow 19 Operationen mit gutem Erfolg ausgeführt.

Die Tenodese wurde an unser Klinik zum ersten Mal am 10. I. 1930 ausgeführt, und ist seitdem wiederholt angewandt worden. Um eine genauere Übersicht über die Einzelheiten geben zu können, ist es am zweckmässigsten, zunächst einmal die einzelnen Fälle anzuführen, bei denen eine Tenodese ausgeführt wurde.

1. Fall. Luise H., 7 Jahre alt. Paralytischer Klumpfuss links.

Mit 2 Jahren spinale Kinderlähmung, die früher verschiedentlich behandelt wurde. Der Klumpfuss wurde auch korrigiert, doch kommt das Kind jetzt mit dem Rezidiv zu uns.

Lokalbefund: Linkes Bein stark atrophisch. Verkürzung 1,5—2 cm. Oberschenkelmuskulatur erhalten. Wadenmuskulatur, Tibialis ant. und Extensor Hallucis longus in ihrer Funktion erhalten, Extensor Digit. longus ist geschwächt. Peronaei fehlen ganz. Grosse Zehe in Hammerzehenstellung. Beim Gehen wird nur der Fussaussenrand belastet.

Operation: 20. III. I. z-förmige Verlängerung der Achillessehne. II. Bogenförmiger Schnitt am äusseren Knöchel. Einbetten der schlaffen Peronaeus longus-Sehne unter Raffung in eine Knochenrinne der Fibula. Vernähen der Sehne unter starker Spannung am Periost. III. Ausbetten der Sehne des Tibialis anterior an seiner Ansatzstelle am Cuneiforme I. Umbetten der Sehne in Höhe des Ligamentum transversum und Verpflanzung auf Metatarsale IV, hier periostale Fixation der Sehne. IV. Exstirpation der straff gespannten Plantarfaszie. Wundverschluss. Gips in starker Dorsalflexion und Pronation des Fusses. Nach 2 Wochen Nähte entfernt und mit neuem Gips in ambulante Behandlung entlassen.

Ergebnis der Nachuntersuchung: Klumpfusstellung beseitigt. Fuss wird gleichmässig mit voller Sohle belastet. Überpflanzter Tibialis ant. ausgezeichnet in Funktion. Tenodese des Peronaeus longus mit guter Wirkung. Fussgelenk frei beweglich.

2. Fall. Fritz H., 15 J. alt. Paralytischer Klumpfuss rechts.

Mit 2 Jahren spinale Kinderlähmung. Mit 6 Jahren in L. operiert, mit schlechtem Erfolg. Kann nur mit Stützapparat gehen.

Lokalbefund: Stärkeres Hinken rechts. Muskulatur des rechten Beines stark atrophisch. Quardriceps geschwächt. Klumpfussstellung rechts, der äussere Knöchel ist nach hinten verschoben, zeigt Druckstellen vom Apparat. Plantarflexion mangelhaft, Triceps Surae ist geschwächt. Die Peronaei fehlen vollkommen. Zehenmuskulatur ist vorhanden.

Operation: 8. I. I. Mobilisation des Tibialis anterior von seinem distalen Ansatzpunkt und Fixation über dem lateralen Fussrücken am Metatarsale IV und V. II. Einbetten der zusammengenähten, vollständig erschlafften Peronaeussehnen in einen Knochenkanal des äusseren Knöchels. III. Abtragen der Exostosen des äusseren Knöchels. Wundverschluss. Gips in Valgusstellung des Fusses. Nach 2 Wochen Nähte entfernt. Neuer Gips. Fuss gut korrigiert.

Ergebnis der Nachuntersuchung: Die Klumpfusstellung ist weitgehend gebessert. Die eingebetteten Peronaei sind in der Knochenrinne fest verwachsen. Die Umrisse des äusseren Knöchels entsprechen den normalen. Der überpflanzte Tibielis anterior arbeitet gut.

3. Fall: Karl V., 16 J. alt. Paralytischer Spitzfuss rechts. Mit 6 Monaten spinale Kinderlähmung. Lokalbefund: Muskulatur des rechten Ober- und Unterschenkels hochgradig atrophisch. Der Fuss kann nicht bewegt werden, er steht in Spitzklumpfusstellung. Nur noch die kurzen Zehenstrecker sind erhalten. Das Knie kann aktiv nicht gesteckt, aber gebeugt werden. Quardriceps fällt vollkommen aus. Von Adduktoren und Hüfthebern ist ein Teil erhalten. Der Oberschenkel lässt sich nicht nach hinten strecken.

Operation: 10. I. I) z-förmige Verlängerung der Achillessehne. Abspaltung eines Sehnenteils und Verpflanzung lateral auf den Calcaneus. II) Bogenförmiger Schnitt von der Fibula über den äusseren Knöchel zum Fussrücken. Entfernung eines grossen Keiles und grosser Teile des Cuboid, Talus und Naviculare, bis eine richtige Stellung erreicht ist. III. Einbetten der Peronaeussehnen unter starker Raffung in eine Knochenrinne vorn auf der Fibula-resp. Malleolarfläche. Durch den Zug stand der Fuss allein in völlig korrigierter Stellung. IV. Freilegung und Raffung der Extensorensehnen. Wundverschluss. Gipsverband in korrigierter Stellung. Nach 3 Wochen Nähte entfernt. Neuer Gips. 27. II.: Gehgips, damit nach Hause entlassen.

4. IV. Entlassungsbefund: Klumpfuss ist restlos beseitigt, der Fuss steht in guter Stellung.

Ergebnis der Nachuntersuchung: Spitzklumpfusstellung restlos beseitigt, Fuss wird mit ganzer Sohle normal belastet. Die eingebetteten Peronaeussehnen sind fest mit dem Knochen verwachsen und sind als derbes, festes Band zu fühlen.

4. Fall. Josef S., 10 Jahre alt. Schlaffe Lähmung beider Beine mit Spitzklumpfuss links.

Mit 3 Jahren spinale Kinderlähmung. Lokalbefund: Rechts und links Fehlen des Quardriceps und Sartorius, die Beuger sind vorhanden, links aber stärker geschwächt als rechts. Die Unterschenkelmuskulatur ist bds. geschwächt vorhanden. Der linke Fuss steht in starker Spitzklumpfusstellung.

Operation: 7. IX. I. z-förmige Verlängerung der Achillessehne. II. Bogenförmiger Schnitt über dem Malleolus externus. Einbetten der Sehne des Peronaeus longus in eine gemeisselte Rinne der Fibula. III. Längsschnitt auf dem Fussrücken über dem Talocruragelenk. Freilegen der Sehnen des Tibialis anterior, Extensor Digitorum communis und Extensor Hallucis longus. Vernähen dieser Sehnen miteinander und Einbetten in eine gemeisselte Rinne der Tibia. Wundverschluss. Gips in starker Pronation und Dorsalflexion des Fusses. Nach 3 Wochen Nähte entfernt, neuer Gips. 9. XI. Gehen am Laufbänkchen. 10. I. Entlassungsbefund: Patient kann mit Stock selbständig gehen. Die Klumpfusstellung links ist jedoch nicht vollständig beseitigt.

Ergebnis der Nachuntersuchunp: Linksseitige Spitzklumpfusstellung gut korrigiert. Der eingebettete Peronaeus steht unter einer gewissen Spannung. Die in die vordere Tibiaknochenrinne eingebetteten Sehnen geben leicht nach, sodass das obere Sprunggelenk im Ausmass von etwa 20—25° bewegt werden kann. Dadurch kommt ein federnder Gang zustande.

5. Fall. Hans B., 11 J. alt. Paralytischer Spitzklumpfuss rechts.

Mit 2 Jahren spinale Kinderlähmung. Lokalbefund: Muskulatur des rechten Beines stark atrophisch, Quardriceps in Funktion, aber schwach. Am Unterschenkel fehlen sämtliche Muskeln mit Ausnahme der langen Zehenbeuger und der Wadenmuskulatur, aber auch diese sind geschwächt.

Operation: 26. X. I. z-förmige Verlängerung der Achillessehne. II. Bogenförmiger Schnitt über dem äusseren Knöchel, Einbetten der Peronaeussehnen in eine Knochenrinne der Fibula.

III. Längsschnitt über dem Fussrücken und Fussgelenk, Meisseln einer Knochenrinne am Talus und unteren Tibiarand. Einbetten der Sehnen des Extensor Hallucis longus und Extensor Digitorum longus unter starker Spannung in diese Rinne. Wundverschluss. Gips in Dorsalflexion des Fusses. Nach 2 Wochen Nähte enfernt. Neuer Gips. 7. IV. Entlassungsbefund: Der rechte Fuss ist gut korrigiert, steht in Normalstellung, wird mit voller Sohle belastet. Verkürzung beträgt noch etwa 2,5 cm.

Ergebnis der Nachuntersuchung: Spitzfuss beseitigt. Die Varuskomponente ist ebenfalls gut korrigiert. Der Fuss steht in normaler Stellung. Die eingebetteten Streckersehnen lassen eine gewisse Beweglichkeit des oberen Sprunggelenkes im Ausmass von etwa 20^0 zu.

6. Fall. Wilfried M., 5 Jahre alt. Spitzklumpfuss links, Knickplattfuss rechts.

Mit 2 Jahren spinale Kinderlähmung. Lokalbefund, links: Ausgesprochener Spitzklumpfuss. Die Zehenbeuger und die Wadenmuskulatur sind geschwächt, aber vorhanden, sämtliche anderen Muskeln fehlen. Rechts: Hier fehlt die Tibialisgruppe, während die übrigen Muskeln erhalten sind. Ausgesprochener Knickplattfuss. Das Kind geht auf dem inneren Knöchel.

Operation: 14. I. Linker Fuss: I. z-förmige Verlängerung der Achillessehne. II. Verpflanzung des Tibialis anterior auf den äusseren Fussrand. III. Umbetten der Peronaeussehnen unter starker Spannung in eine Knochenrinne der Fibula. Rechter Fuss: Abspalten eines Sehnenstückes der Achillessehne und Überpflanzen auf den Tibialis posterior. Abspaltung eines Stückes von der Sehne des Extensor Hallucis longus und Überpflanzung auf den Tibialis anterior. Wundverschluss. Gips. Nach 2 Wochen Nähte entfernt. Neue Gipse. 7. XII. Elastoplastverbände zum Laufen.

Entlassungsbefund: 24. XII. Linker Fuss gut korrigiert, wird mit voller Sohle belastet. Der rechte Fuss ist erheblich gebessert. Ergebnis der Nachuntersuchung: Der linke Fuss ist gut korrigiert, der überpflanzte Tibialis anterior arbeitet kräftig. Die eingebetteten Peronaeussehnen sind eingeheilt. Am rechten Fuss ist noch eine leichte Valgusstellung festzustellen. Es ist zu hoffen, dass im Laufe des Wachstums die Knickfusstellung noch weiter korrigiert werden kann. Bei der Dorsalflexion der grossen Zehe wird der Vorfuss leicht supiniert.

7. Fall. (s. Abb.) Elfriede T., 6 Jahre alt. Paralytischer Spitzklumpfuss rechts.

Mit 4 Jahren spinale Kinderlähmung. Lokalbefund: Gang nach rechts hinkend, der rechte Fuss wird beim Gehen nach vorn geschleudert und vorwiegend auf dem Aussenrand belastet. In Ruhelage steht der Fuss in Spitzklumpfusstellung. Unterschenkelmuskulatur ist hochgradig atrophisch. Sämtliche Muskeln mit Ausnahme des Triceps Surae sind vollständig gelähmt. Am linken Fuss besteht infolge Schwäche der Wadenmuskulatur ein geringgradiger Hackenfuss. Quardriceps bds. in Funktion.

Operation: 12. II. I. z-förmige Verlängerung der Achillessehne. II. Lateraler Bogenschnitt in Höhe des äusseren Knöchels. Die Peronaeussehnen werden isoliert und unter starker Raffung in eine Knochenrinne der Fibula gebettet. III. Längsschnitt am Fussrücken in Höhe des Fussgelenkes, Aufsuchen der Sehnen des Extensor Hallucis longus, Tibialis anterior und Extensor Digitorum longus. Vereinigung dieser Sehnen durch Naht und Einbetten in eine Knochenrinne der Tibia. Wundverschluss. Gipsverband in Dorsalflexion und Pronation des Fusses. Nach 3 Wochen Nähte entfernt.

13. IV. Entlassungsbefund: Fuss in guter Stellung. Gang noch etwas steif. Ergebnis der Nachuntersuchung: Fuss wird beim Gehen und Stehen mit voller Sohle in mässiger Supinationsstellung belastet. Ausser den keinen Plantarflexoren und der sehr geschwächten Wadenmuskulatur keine Muskeln in Funktion. Die eingebetteten Peronaei lassen normale Beweglichkeit des Fussgelenkes zu, hemmen aber darüber hinaus sofort die Weiterbewegung. Gang leicht schleudernd, aber elastisch.

8. Fall. (s. Abb.) Waltraut E., 10 Jahre alt. Paralytischer Spitzklumpfuss rechts.

Früher spinale Kinderlähmung. Mehrfach in H. behandelt. Trägt jetzt Stützapparat. Lokalbefund: Schlaffe Lähmung der Peronaei und der Extensoren. Tibialisgruppe und Wadenmuskulatur erhalten. Gang in Spitzklumpfusstellung.

2. I. Operation: I. z-förmige Verlängerung der Achillessehne. II. z-förmige Verlängerung des Tibialis posterior am inneren Knöchel. III. Verlagerung des Tibialis anterior nach lateral auf den Fussaussenrand. IV. Einbetten der Sehnen der gelähmten Peronaei in eine Knochenrinne der Fibula. Wundverschluss.

Gipsverband in korrigierter Stellung. Nach 2 Wochen Nähte entfernt. Neuer Gips in Dorsalflexion und Pronation.

10. III. Entlassungsbefund: Fuss in guter Stellung. Auch bei Belastung. Ergebnis der Nachuntersuchung: Spitzklumpfuss weitgehend ausgeglichen. Eine leichte Varusstellung ist noch zu bemerken, weil mit Rücksicht auf das Wachstum die Peronaeussehnen unter nicht allzu grosser Zugwirkung eingebettet wurden. Die Sehnen sind aber fest eingeheilt. Der Fuss wird mit voller Sohle belestet. Das weitere Wachstum muss abgewartet werden.

9. Fall. Hermann F., 11 J. alt. Paralytischer Spitzfuss rechts.

Mit $1^1/_2$ Jahren spinale Kinderlähmung. Lokalbefund: Rechtsseitiges Hinken mit der ganzen Körperhälfte. Verkürzung = 12 cm. Auftreten in absoluter Spitzfusstellung. Die Oberschenkel- und Hüftmuskulatur ist vorhanden. Am Unterschenkel sind Extensoren, Tibialisgruppe und Peronaei vollkommen gelähmt. Entsprechende starke Muskelatrophie. Keine Reflexe. Sesibilität intakt.

24. VII. Operation: I. z-förmige Verlängerung der Achillessehne. Es gelingt dadurch, den Spitzfuss etwas zu verringern. II. Schnitt über den Fussrücken. Freilegung der Sehnen des Extensor Digitorum longus, einbetten in eine Knochenrinne der Tibia. Wundverschluss. Gipsverband in Korrekturstellung. Nach 12 Tagen Nähte entfernt, neuer Gips. 23. XII. Entlassungsbefund: Der Fuss steht gut, aber wegen etwas hohen Schuhschaftes und starker Beinverkürzung ist der Gang noch beschwerlich.

Ergebnis der Nachuntersuchung: Fuss nach wie vor in guter Stellung. Die eingebetteten Sehnen sind mit dem Knochen fest verwachsen. Fuss wird mit voller Sohle belastet. Gang noch etwas hinkend.

10. Fall. Ernst R., 9 J. alt. Paralytischer Hohlklumpfuss links.

Mit 4 Jahren spinale Kinderlähmung. Lokalbefund: Leichtes, linksseitiges Hinken. Hohlklumpfusstellung mit Adduktion des Vorfusses, hohles Gewölbe. Fuss kann nicht seitlich hochgehoben werden. Lähmung der Peronaei, entsprechende Atrophie an der Wade. Keine Reflexe auslösbar. Rechts besteht ein schlaffer Hohlspreizfuss.

28. XI. Operation: I. Verlängerung des Tibialis posterior durch Zweiteilung und Vereinigung End zu End. Verschluss der Sehnenscheide. II. Lösung des Tibialis anterior von seinem distalen Ansatzpunkt und Verpflanzung nach lateral auf Os Metatar-

sale IV, ein Teil wird an den Strecker der kleinen Zehe angeheftet. III. Rinnenbildung im äusseren Knöchel und Einbettung der Peronaeussehnen. Der Fuss bleibt in Korrekturstellung stehen. Wundverschluss, Gips. Nach 2 Wochen Nähte entfernt. Neuer Gips in leichter Pronation und Dorsalflexion.

30. I. Entlassungsbefund: Der Fuss ist in gut korrigierter Stellung und wird beim Gehen normal belastet.

Ergebnis der Nachuntersuchung: Hohlklumpfusstellung restlos beseitigt. Der überpflanzte Tibialis anterior arbeitet gut. Die eingebetteten Peronaeussehnen sind eingewachsen. Das Kind geht in Normalstellung.

11. Fall. Karl B., 13 Jahre alt. Paralytischer Hackenhohlfuss rechts, paralytischer Knickplattfuss links.

Mit 2 Jahren spinale Kinderlähmung. Trägt Stützapparate an beiden Beinen: links bis zum Kniegelenk, rechts mit Oberschenkelteil. Lokalbefund: rechts am Oberschenkel ist die Streckmuskulatur geschwächt, aber in ihrer Funktion noch angedeutet. Beuger sind besser erhalten. Sartorius in Funktion. Wadenmuskulatur vollständig gelähmt, während die Extensoren erhalten sind. Flexor Hallucis longus und Flexor Digitorum brevis sind erhalten. Ausgesprochene Hackenhohlfusstellung ohne jegliche Stützfunktion im Gelenk. Links: Frühere Quardricepsplastik. Am Unterschenkel fehlt die Tibialisgruppe vollkommen, Extensor Hallucis longus geschwächt. Zehenbeuger und Wadenmuskulatur ebenfalls geschwächt. Peronaei sind besser erhalten. Belastung in Knickplattfusstellung. Muskulatur beider Beine ist hochgradig atrophisch.

18. XI. Operation des rechten Fusses: I. Freilegen der Achillessehne von einem Bogenschnitt aus. Die degenerierte Sehne wird etwa handbreit oberhalb ihres distalen Ansatzes durchtrennt. Einbetten des distalen Abschnittes in eine Knochenrinne der Tibia, hier Vereinigung mit dem Periost. II. Bogenschnitt am äusseren Knöchel. Abtrennen des Peronaeus longus, Einbettung unter starker Spannung in eine Knochenrinne des Fersenbeins. III. Überpflanzung des Flexor Hallucis longus, Vereinigung seiner Sehne mit dem proximalen Stück der Achillessehne. Wundverschluss. Gips in starker Spitzfusstellung.

29. XI. Operation des linken Fusses: I. Freilegung der Peronaeussehnen von einem Längsschnitt hinter dem äusseren Knöchel aus. Die Sehne des Peronaeus longus wird unterhalb des

Knöchels durchgetrennt, der distale Teil an die Sehne des Peronaeus brevis angeheftet. Das proximale Sehnenstück wird nach medial über den Fussrücken hinüber auf den gelähmten Tibialis posterior verpflanzt. II. Von einem Bogenschnitt am inneren Knöchel aus wird die Sehne des Flexor Digitorum longus freigelegt und auf den Tibialis posterior verpflanzt. Von innen wird ein Stück Sehne abgespalten und in eine Knochenrinne des inneren Knöchels eingebettet. III. Von einem äusseren Längsschnitt aus wird die Sehne des Extensor Digitorum longus aufgesucht, ein Stück abgespalten und nach medial auf den Tibialis anterior verpflanzt, hier am Periost fixiert. Wundverschluss. Gips.

30. III. Entlassungsbefund: Beide Füsse in gut korrigierter Stellung. Funktionell starke Besserung. Der Junge braucht seine Stützapparate nicht mehr, er kann jetzt selbständig ohne jede Hilfe gehen.

Ergebnis der Nachuntersuchung: Beweglichkeit des linken Fusses im oberen Sprunggelenk im Ausmass von etwa 30°. Knickfusstellung wesentlich gebessert, aber nicht ganz beseitigt. Der eingebettete Tibialis ist fest verwachsen. Am rechten Fuss gibt die eingebettete Sehne wieder nach, sodass der Hackenfuss wohl gebessert, aber nicht beseitigt ist. Es ist zu hoffen, dass im weiteren Laufe des Wachstums der Zug der eingebetteten Achillessehne noch stärker werden wird.

12. Fall. (s. Abb.), Klara Sch., 4 Jahre alt, Paralytischer Knickplattfuss rechts.

Mit 2 Jahren spinale Kinderlähmung. Bisher ambulant behandelt. Lokalbefund: x-Beinstellung, rechts stärker als links. Beim Gehen wird der rechte Fuss etwas nachgezogen, die Ferse kommt nicht ganz auf den Boden. Hochgradiger Pes valgus. Aktive Dorsalflexion im oberen Sprunggelenk nicht möglich, ebenso kann der Fussinnenrand nicht gehoben werden. Zehenstrecker teilweise vorhanden. Quardriceps intakt, P.S.R. rechts nicht auslösbar. Rechte Unterschenkelmuskulatur ist atrophisch.

21. III. Operation: I. Bogenförmiger Schnitt hinter dem Malleolus externus. Aufsuchen der Peronaeussehnen. Der P. longus wird weit unten durchtrennt, sein distales Ende an den Extensor Digitorum longus angeheftet. Das proximale Ende wird auf der Beugeseite nach medial verlagert und an die Sehne des Tibialis posterior angeheftet. II. Unterhalb der Nahtstelle wird der Tibialis posterior selbst in eine Knochenrinne des Malleolus internus

eingebettet. III. Schnitt über dem medialen Fussrücken. Fixieren einer Hälfte des Extensor Hallucis longus auf dem gelähmten Tibialis anterior. IV. z-förmige Verlängerung der stark atrophischen Achillessehne. Wundverschluss. Gips in guter Supinationsstellung. Nach 2 Wochen Nähte entfernt. Gute Fusstellung. Neuer Gips.

27. V. Entlassungsbefund: Fuss ist gut korrigiert. Aktive Dorsalflexion möglich. Es besteht ein gutes Längsgewölbe. Gang ist noch etwas steif.

Ergebnis der Nachuntersuchung: Knickplattfussstellung wesentlich gebessert. Eingebetteter Tibialis posterior mit dem Knochen verwachsen. Fuss wird mit voller Sohle belaatet.

13. Fall. Heinz A., 4 Jahre alt. Paralytischer, doppelseitiger Knickplattfuss.

Mit 2 Jahren spinale Kinderlähmung. Lokalbefund: an beiden Beinen: Glutaei geschwächt. Quardriceps vorhanden, aber geschwächt. Oberschenkelbeuger kräftig, Sartorius schwach. Am Unterschenkel fehlt vollständig die Tibialisgruppe, die übrigen Muskeln sind vorhanden. Füsse werden in starker Knickplattfussstellung belastet.

1. II. Operation: I. Freilegen der Peronaeussehnen. Der P. brevis wird nach medial auf den gelähmten Tibialis posterior verlagert und am Naviculare angehettet. II. Die Sehne des Tibialis posterior wird in Höhe des inneren Knöchels in eine Knochenrinne eingebettet und hier mit dem Periost vernäht. III. Freilegen des Extensors Hallucis longus, ein mediales Stück der Sehne wird abgespalten und auf den Tibialis anterior verpflanzt. IV. Abspaltung eines Stückes der Sehne des Extensor Digitorum lougus und Verpflanzung auf den Tibialis anterior. Wundverschluss. Gips in starker Supinationsstellung. Nach 3 Wochen Nähte entfernt. Gute Stellung der Füsse. Neuer Gips in Plantarflexion und Supination.

10. V. Entlassungsbefund; Füsse in guter Stellung, besonders die Valgusstellung gut korrigiert. Der Gang ist etwas steif mit rekurvierten Kniegelenken, als Folge des Funktionsausfalls der geschwächten Oberschenkelmuskulatur.

Ergebnis der Nachuntersuchung: Knickplattfusstellung beseitigt. Fuss wird in leichter Varusstellung aufgesetzt. Die eingebettete Sehne des Tibialis posterior ist als rundliches Band tastbar.

14. Fall. (s. Abb.) Ernst F., 4 Jahre alt. Paralytischer Knickfuss links.

Mit 1 Jahr spinale Kinderlähmung. Lokalbefund: Linker Quardriceps geschwächt, aber vorhanden. Beugergruppe kräftig. Am Unterschenkel fehlt die Tibialisgruppe vollständig, die übrigen Muskeln sind vorhanden. Fuss wird in starker Knickplattfusstellung belastet, wobei der innere Knöchel fast den Boden berührt.

1. II. Operation: I. Freilegen der Sehne des Peronaeus brevis und Überpflanzung derselben auf den gelähmten Tibialis posterior. Anheften der Sehne am Naviculare. II. Einbetten der gelähmten Tibialis post.-Sehne in eine Knochenrinne des inneren Knöchels. vernähen der Sehne mit dem Periost. III. Freilegen der Sehne des Extensor Hallucis longus, Abspalten eines medialen Teils derselben und Überpflanzung auf den Tibialis anterior. Wundverschluss. Gips in starker Supinationsstellung des Fusses. Nach 3 Wochen Nähte entfernt, neuer Gips in Supinations- und Spitzfusstellung.

10. V. Entlassungsbefund: Der operierte Fuss in guter Stellung, auch bei Belastung. Er kann ahtiv dorsalflektiert werden. Gutes Längsgewölbe vorhanden.

Ergebnis der Nachuntersuchung: Fuss ist jetzt in das Gegenteil, in einen leichten Klumpfuss umgeschlagen, und zwar wegen zu starker Zugwirkung des überpflanzten Stückes der Sehne des Extensor Hallucis longus. Infolgedessen wurde eine Nachkorrektur unternommen, als deren Endergebnis eine normale Fusstellung resultiert.

15. Fall. Hilda A., 5 Jahre alt. Paralytischer Knickplattfuss links.

Vor $1^1/_2$ Jahren spinale Kinderlähmung. Lokalbefund: Schwerfälliger Gang, das linke Bein wird etwas nachgezogen. Der Fuss wird auf dem medialen Rand aufgesetzt und kaum vom Boden abgerollt. Dorsalflexion ist behindert, Plantarflexion um $^1/_3$ der Norm eingeschränkt. Pronation möglich, Supination aktiv nicht möglich (Tibialisgruppe gelähmt). Haut über dem Naviculare verdickt.

4. XI. Operation: 1. Isolieren der Sehnen des Peronaeus brevis und Tibialis posterior; beide werden Seit an Seit zusammengeheftet. Dann Einbettung der gedoppelten Sehne in eine Knochenrinne des inneren Knöchels. 2. Abspalten eines Sehnen-

teils vom Extensor Hallucis long. und Vernähung auf den Tibialis anterior, der vollkommen gelähmt ist. Der Fuss hält sich jetzt in guter Stellung. Wundverschluss. Gips in vermehrter Supination. Nach 19 Tagen Nähte entfernt. Neuer Gips.

26. I. Entlassungsbefund: Der Fuss ist gut korrigiert. Gewölbe auch bei Belastung vorhanden.

Ergebnis der Nachuntersuchung: Knickplattfuss beseitigt. Die in der Knochenrinne eingebetteten Sehnen sind fest verwachsen. Fuss wird mit voller Sohle belastet.

Fall 16. Marianne J., 5 Jahre alt. Paralytischer Plattfuss links.

Mit etwa 2 Jahren spinale Kinderlähmung. Lokalbefund: Leichtes, linksseitiges Hinken. Muskulatur geschwächt und atrophisch. Oberschenkelmuskulatur fehlt. Linker Fuss hat gutes Gewölbe, doch wird er in starker Knickfusstellung aufgesetzt. Es fehlt die Tibialisgruppe, Triceps geschwächt, Extensor Hallucis longus ist vorhanden.

13. XI. Operation: 1. Freilegen der Peronaeusgruppe von einem bogenförmigen Schnitt hinter dem äusseren Knöchel aus. Peronaeus brevis wird ziemlich distal freigelegt, die Sehnenscheide des Peronaeus longus wieder geschlossen. 2. Bogenschnitt hinter dem inneren Knöchel. Aufsuchen des gelähmten Tibialis posterior. Der Peronaeus brevis wird mobilisiert und auf den Tibialis posterior überpflanzt. 3. Einbetten des Tibialis posterior in eine Knochenrinne des Malleolus internus. 4. Längsschnitt über dem medialen Fussrücken zwischen Tibialis anterior und Extensor Hallucis longus. Der funktionell gute Extensor wird an dem gelähmten Tibialis anterior fixiert. Wundverschluss. Gips in Spitzklumpfusstellung. Nach 17 Tagen Nähte entfernt. Fuss hält sich gut. Neuer Gips in korrigierter Stellung.

26. I. Entlassungsbefund: Gute Fusstellung in Supination. Gutes Längsgewölbe vorhanden, auch bei Belastung.

Ergebnis der Nachuntersuchung: Fuss in leichter Supinationsstellung. Der überpflanzte Extensor Hallucis longus arbeitet gut. Die eingebettete Tibtalissehne ist fest eingewachsen.

17. Fall. Margarete H., 14 Jahre alt. Schlaffe Lähmung des rechten Unterschenkels und Fusses.

Mit $1^1/_2$ Jahren spinale Kinderlähmung. Vor 2 Jahren wurde in H. eine Operation vorgenommen. Lokalbefund: Starkes, rechtsseitiges Hinken mit Nachgeben der ganzen Körperhälfte. Starke Lendenlordose. Rechts Beinverkürzung um 3 – 4 cm. Alte Ope-

rationsnarbe im unteren Drittel an der Innenseite des Unterschenkels. Becken-, Hüft-, Oberschenkelmuskulatur intakt. Am Unterschenkel sind alle Muskeln gelähmt mit Ausnahme der kurzen Plantarflexoren. Der Fuss wird in leichter Equinovarusstellung aufgesetzt. Starke Zirkulationsstörungen am Unterschenkel.

6. XII. Operation: I. z-förmige Verlängerung der Achillessehne. II. Längsschnitt über dem medialen Fussrücken, Aufsuchen der Sehne des Tibialis anterior und Abtrennung an seinem distalen Ansatz. III. Schnitt in den Unterschenkel verlängert. Kurzstreckige Vernähung des Extensor Hallucis longus mit der Sehne des Extensor Digitorum communis. IV. Einlagerung der vereinigten Extensorensehnen in eine Knochenrinne der Tibia. V. Bogenförmiger Schnitt hinter dem äusseren Knöchel. Die Sehnen der Peronaei werden auseinandergeheftet und dann in eine Knochenrinne des äusseren Knöchels eingebettet. Dabei wird der Fuss in Normalstellung gehalten. VI. Der Tibialis anterior wird am Periost des Metatarsus IV und V fixiert. Wundverschluss. Gipsverband in Normalstellung und leichter Pronation. Nach 2 Wochen Nähte entfernt. Fuss ist in Mittelstellung gut fixiert. Neuer Gips.

27. II. Entlassungsbefund: Fuss steht in Pronation und leichter Dorsalflexion gut fixiert.

Ergebnis der Nachuntersuchung: Der Fuss wird mit voller Sohle in leichter Varusstellung belastet. Die eingebetteten Streckersehnen lassen eine leichte Spitzfusstellung bis zum Winkel von 110° zu. Die eingebetteten Peronaei sind fest verwachsen.

Fall 2a. Kathrina G., 6 J. Paralytischer Klumpfuss rechts.

Früher spinale Kinderlähmung. Lokalbefund: Rechtsseitiges Hinken. Schleudergang. Der laterale Fussrücken hängt nach abwärts, Vorfuss ist adduziert. Tibialisgruppe in Überfunktion. Peronaei und Extensoren vollkommen gelähmt. Flexoren alle vorhanden.

10. I. Operation: I. Geringe z-förmige Verlängerung der Achillessehne. II. Längsschnitt über dem medialen Fussrücken. Tibialis anterior wird mobilisiert und auf Metatarsus IV und V fixiert. III. Schnitt bis in den Unterschenkel verlängert, Einbetten der vorher vereinigten Extensorensehnen in eine Knochenrinne der Tibia. IV. Bogenschnitt hinter dem äusseren Knöchel, Aneinanderheften der Sehnen beider Peronaei und Einbetten beider in eine Knochenrinne im äusseren Knöchel. Wundver-

schluss. Gips in Dorsalflexion und Pronation. Nach 3 Wochen Nähte entfernt. Fuss steht gut. Neuer Gips.

14. III. Entlassungsbefund: Fuss steht in gut korrigierter Stellung. Er wird normal belastet.

Ergebnis der Nachuntersuchung: Spitzklumpfuss restlos beseitigt. Fuss wird in Normalstellung mit voller Sohle belastet. Überpflanzter Tibialis anterior arbeitet kräftig. Die eingebetteten Streckersehnen lassen eine leichte Spitzfusstellung bis etwa 100^0 zu. Peronaei fest eingewachsen.

Fall 15a. Maria St., 15 Jahre alt. Paralytischer Knickplattfuss rechts.

Mit 1 Jahr spinale Kinderlähmung. Trug früher eine Schiene. Kann jetzt kaum mehr mit Krücken gehen. Lokalbefund: Kind kann nicht gehen. Linkes Bein: Liegt in Beugekontraktur des Kniegelenkes. Abduktoren, Quardriceps und Glutaei sind gelähmt. Psoas vorhanden. Am Unterschenkel fehlen alle Muskeln mit Annahme der kurzen Zehenbeuger. Rechtes Bein: Schwäche des Quardriceps. Sartorius in Funktion. Am Unterschenkel fehlen Tibialisgruppe und Extensor Hallucis longus. Peronaei sind erhalten. Daher Knickfusstellung. Therapie: Zunächst Streckgips links.

13. XI. Operation: Rechter Fuss: 1. Bogenschnitt hinter dem Malleolus externus, Freilegung der Peronaei. P. brevis wird ziemlich weit distal abgelöst, P. longus wird in sein Fach eingenäht. 2. Bogenschnitt über dem Malleolus internus. Einbetten des Tibialis posterior in eine Knochenrinne des inneren Knöchels. 3. Peronaeus brevis wird an den proximalen, nicht eingebetteten Teil angeheftet. 4. Längsschnitt über dem Fussrücken. Vereinigung der Extensorensehnen, Abspalten eines proximalen, medialen Teils und Anheftung auf den Extensor Hallucis longus. Dieser wird auf den gelähmten Tibialis anterior überpflanzt. Wundverschluss. Gips in Supinationstellung. Das linke Bein wird in Narkose, so weit es geht, gestreckt und eingegipst. Nach 17 Tagen Nähte entfernt. Fuss ist gut korrigiert.

3. III. Entlassungsbefund: Die funktionelle Anpassung des rechten Fusses in der neuen Stellung ist noch nicht ganz erfolgt. Es besteht noch eine leichte Valgusstellung. Für das linke Bein wurde ein Stützapparat angefertigt. Ein selbstständiges Gehen ohne Stockstütze ist noch nicht möglich.

Ergebnis der Nachuntersuchuug; Knickplattfusstellung noch angedeutet, aber die Stellung ist wesentlich besser als vor der Operation. Die eingebettete Tibialissehne ist fest verwachsen. Das überpflanzte Stück des Grosszehenstreckers ist imstande, den Fuss leicht zu supinieren. Patientin geht mit orthopädischen Schuhen.

Aus all den eben beschriebenen Fällen geht hervor, dass die Indikationsstellung zur Tenodese bei uns die gleiche ist, wie die vorher angegebene. Nur wird das Gebiet insofern erweitert, als wir häufig die Wirkung einer Sehnentransplantation durch die gleichzeitig ausgeführte Tenodese zu erhöhen trachten. (Fall 1, 6, 8, 10, 11, 13, 14, 16, 2a, 15a). In fast jedem dieser Fälle wäre die erste Forderung der operativen Behandlung, die Wiederherstellung der Funktion, durch die Sehnenverpflanzung allein schon weitgehend erfüllt gewesen. Dadurch aber, dass wir die sonst zwecklos gewordene Sehne des gelähmten Muskels in ein zweckmässiges Band verwandeln, geben wir dem Gelenk eine neue Stütze und damit dem Gelenk und den überpflanzten Muskeln physiologische Arbeitsbedingungen. Und dadurch erfüllen wir am besten die zweite Forderung, die Verhütung von weiteren Fehlformen.

Was das Lebensalter anbelangt, in dem wir die Tenodese anwenden, so liegt es bei den beschriebenen Fällen zwischen 4 und 16 Jahren, doch haben wir in den letzten Wochen auch bei einer 25jährigen Patientin mit paralytischem Klumpfussrezidiv die Tenodese ausgeführt. Die untere Grenze ergibt sich, wenn man bei den Kindern, die mit $1^1/_2$–2 Jahren eine spinale Kinderlähmung durchmachen, das Stadium der endgültigen Lähmung abwartet.

Durch Knochenwachstum bedingte Überkorrekturen, wie sie Reiner erwähnt, haben wir bisher nicht gesehen. Gerade beim Kinde kann in diesem Fall ein leichtes Nachgeben der ligamentären Sehne, das sonst unerwünscht ist, mit dem Wachsen des Knochens parallel gehen, und so eine neue Fehlform verhüten. Dies ist umso besser möglich, als wir keinerlei Seidendurchflechtung anwenden.

Durch die Landeskrüppelfürsorge und die überall abgehaltenen Krüppelsprechtage werden heute alle Kinder, die an einer spinalen Kinderlähmung leiden, früh erfasst und wenn nötig der klinischen Behandlung zugewiesen, sodass wir selten

Kranke über 16 Jahren zur Operation bekommen. Es sei denn, dass es sich um frisch erkrankte Erwachsene oder aber um Spätrezidive handelt.

Alle beschriebenen Operationen wurden in Allgemeinnarkose und Blutleere ausgeführt. Letztere unterblieb nur, wenn die Zirkulationsstörungen an dem gelähmten Bein zu stark waren.

Nach der üblichen Vorbereitung erfolgt der Hautschnitt. Die gelähmte Sehne wird sorgfältig freipräpariert. Dann werden die Weichteile vorsichtig zur Seite geschoben, bis das Periost freiliegt. Dieses wird etwa 4—7 cm der Länge nach durchtrennt und zur Seite geschoben. Mit dem Hohlmeissel wird nun eine tiefe Rinne, die bis in den Markraum reicht, herausgemeisselt in die die Sehne, unter Raffung bis zur gewünschten Fussstellung, eingelagert wird. Die Sehne wird fest am Periost vernäht und dieses über der Rinne gut verschlossen. Die Sehne liegt nun fest im Knochenkanal und muss die ligamentäre Funktion übernehmen.

In ihren Grundzügen folgt diese Art der Tenodese der von Gallie angegebener, die vorher schon beschrieben wurde. Doch rauhen wir die Sehnen vor ihrer Einbettung nicht extra an. Die Fixierung am Periost hat sich als genügend erwiesen.

Im Gegensatz zu den Methoden anderer Verfasser werden keine Seidendurchflechtungen oder -verlängerungen angewandt. Vor allem aber werden die Sehnen vor dem Einbetten nicht durchtrennt. (Ausnahme: Fall 11). Diese Massnahme hat den Vorteil, dass im Fall mangelhafter Fixation am Knochen die Sehne immer als Ganzes vorhanden bleibt und eventuell sogar bei einer erneuten Operation verwendet werden könnte. Das Gleiche gilt, wenn eine Sehne sich vom Knochen losreissen sollte bei unglücklichen Zufällen während oder kurz nach der Operation oder durch zu frühe Beanspruchung.

Vor den anderen, oben beschriebenen Methoden hat unsere die grosse Einfacheit voraus. Wir brauchen, wie schon erwähnt, keine Seidendurchflechtung; keine Kanäle, die quer durch Tibia oder Fibula gebohrt werden müssen; kein kompliziertes Durchtrennen, Hindurchziehen, Verschlingen und Vernähen der gelähmten Sehnen.

Den grössten Vorteil bietet die Kombination der Tenodese mit der Sehnentransplantation, wie wir sie in allen Fällen ausführen. Z. B.: Der gelähmte Peronaeus wird eingebettet, während

der überpflanzte und periostal fixierte Tibialis anterior seine Funktion übernehmen muss. (Fall: 1, 2, 6, 8, 10, 2a). Oder der am Naviculare periostal fixierte Peronaeus brevis übernimmt die Funktion des Tibialis posterior, während dieser zum Ligament wird. (Fall: 13, 14, 16). Im Fall 12 wird der Peronaeus longus, im Fall 15a der Peronaues brevis direkt an die Sehne des eingebetteten Tibialis posterior angeheftet, und zwar proximal von der Knochenrinne.

Je nach Sitz und Ausdehnung der Lähmung werden die verschiedenen Sehnen einzeln oder gedoppelt, einseitig oder doppelseitig zur Tenodese verwandt. Folgende Fälle kommen vor:

1. Tenodese des Peronaeus longus allein. (Fall 1).
2. Tenodese des Extensor Digitorum longus allein. (Fall 9).
3. Tenodese des Tibialis posterior allein. (Fall 12, 13, 14, 16, 15a).
4. Tenodese der vereinigten Sehnen des Peronaeus longus und brevis. (Fall 2, 3, 6, 8, 10, 2a).
5. Tenodese der vereinigten Sehnen des Peronaeus brevis und Tibialis posterior im inneren Knöchel. (Fall 15).
6. Tenodese der Achillessehne + Tenodese des Peronaeus longus. (Fall 11).
7. Tenodese der vereinigten Sehnen des Extensor Hallucis longus und Extensor Digitorum longus + Tenodese der vereinigten Peronaei. (Fall 17, 2a).
8. Tenodese des Peronaeus longus + Tenodese der vereinigten Sehnen des Extensor Digitorum longus und Extensor Hallucis longus und Tibialis anterior, (Fall 4, 7).
9. Wie 8, nur wird der Tibialis anterior nicht mit eingebettet. (Fall 5).

Die Lage der zu meisselnden Knochenrinne richtet sich nach der Sehne, die zur Tenodese kommt. Doch ist die Lage innerhalb bestimmter Grenzen konstant. In den angeführten Fällen befindet sich die Knochenrinne: 6 mal in der Fibula, 5 mal im äusseren Knöchel, 1 mal in beiden gleichzeitig. 7 mal im inneren Knöchel, 6 mal in der Tibia, 1 mal in beiden gleichzeitig. In allen Fällen wird sorgfältig darauf geachtet, dass die Epiphysenlinie unverletzt bleibt.

Um eine dauernde, gute Stellung des operierten Fusses zu gewährleisten, sind vielfach zusätzliche Operationsmassnahmen erforderlich:

Eine z-förmige Verlängerung der Achillessehne 11 mal,

z-förmige Verlängerung des Sehne des Tibialis post. 2 mal,
Entfernung der stark gespannten Plantarfaszie 1 mal,
Sehnenraffung der Extensoren 1 mal,
Abtragung von Exostosen 1 mal,
ausgedehnte Osteotomie der Fusswurzelknochen 1 mal.

Nach beendeter Operation erfolgt Silberdeckung der Wunde und sorgfältige Polsterung des gelähmten Beines, zur Vermeidung eines Dekubitus. Dann wird ein Gipsverband angelegt, bis über die Mitte des Oberschenkels reichend, um das Knie und damit den ganzen Unterschenkel und Fuss wirklich ruhig zu stellen. Der Fuss wird dabei in überkorrigierter Stellung fixiert. Dieser Gips bleibt für 2—3 Wochen liegen. Dann werden die Nähte entfernt. Die Heilung ist in allen Fällen mit einer Ausnahme primär erfolgt. Die Fusstellung wird kontrolliert und ein Gehgips in der erwünschten Fusstellung angelegt. Mit diesem Gips wird das Kind für 4 - 6 Wochen nach Hause entlassen. Nach seiner Wiederaufnahme wird der Gips entfernt, es werden Nachtschiene und Einlagen angefertigt. Mit einem Elastoplastverband in korrigierter Steilung wird laufen geübt, Nach Fertigstellung der Einlagen wird der Verband entfernt, und eine intensive Nachbehandlung mit Fussbädern, Massage und Übungen setzt ein. Ist wegen weiter Entfernung vom Wohnort zur Klinik diese Behandlung ambulant nicht durchführbar, wird das Kind solange stationär aufgenommen. Nach Abschluss der Nachbehandlung erfolgt dann die endgültige Entlassung mit Nachtschiene und Einlagen, evt. auch mit orthopädischen Schuhen und Stützapparat. In etwa $^1/_4$ bis $^1/_2$ Jahr müssen die Kinder in der Klinik oder auf einem Krüppelsprechtag wieder vorgestellt werden, sodass wir über den Zustand des operierten Fusses immer unterrichtet sind.

Die Behandlungsdauer ist ziemlich konstant für die Zeit von der Operation bis zum Anlegen des Gehgipses und beträgt im Durchschnitt 27 Tage. Von diesem Zeitpunkt bis zur endgültigen Entlassung schwankt die Dauer erheblich, sodass sich im ganzen sehr verschiedene Werte ergeben. Der Durchschnitt liegt in unseren Fällen bei 13 Wochen, die kürzeste Dauer beträgt 9, die längste 23 Wochen. Die Ursache für die grossen Unterschiede liegt nicht im Heilverlauf selbst, sondern hängt vielmals von Äusserlichkeiten ab. Beispielsweise wird das Kind nicht zum angegebenen Zeitpunkt zur Wiederaufnahme gebracht, oder die Anfertigung der Schuhe resp. der Apparate wird durch

das Abwarten der Genehmigung stark verzögert. Praktisch spielt diese etwas längere Zeit keine grosse Rolle, auch nicht in geldlicher Hinsicht, weil das Kind ja lange Zeit während der Behandlung zu Hause sein kann.

Die Ergebnisse, die wir mit unserer kombinirten Tenodese-Transplantationsoperation erzielt haben, sind durchweg gut, vielfach sehr gut, Mit einer Ausnahme ist die Fehlform in allen Fällen beseitigt. Zur Zeit der Entlassung ist der Gang im allgemeinen noch etwas schwerfällig. Die Nachuntersuchung zeigt aber, dass nach einiger Zeit eine weitgehende, funktionelle Anpassung des operierten Fusses erfolgt. Die eingebetteten Sehnen geben dem schlaffen Gelenk eine straffe Stütze, und die überpflanzten Muskels sichern eine Funktion, die oft dicht an die Norm heranreicht.

Die grosse Bedeutung der erfolgreich angewandten Tenodese liegt hauptsächlich auf zwei Gebieten. Einmal spielt das individuelle, psychische Moment eine grosse Rolle. Aus einem mehr oder minder hilflosen Krüppel, der aus dem Verband der schaffenden Menschheit ausgeschlossen ist, der seelisch stark unter seiner Sonderstellung leidet, wird ein praktisch gesundes Individiuum. Das gelähmte Bein, das ihm vor der Operation nur noch ein Hindernis war, bedeutet jetzt wieder seine natürliche Stütze, sodass er ohne störende Apparate wieder einen Beruf ausüben kann und sich nicht mehr minderwertig zu fühlen braucht.

Die zweite, fast noch wesentlichere Auswirkung der Tenodesenoperation liegt auf sozialem Gebiet. Ein Krüppel wird bei dem Überangebot an gesunden Arbeitskräften keine passende Arbeitsstelle finden und somit immer eine grosse, geldliche Belastung für Familie, Gemeinde oder Staat bedeuten. Abgesehen davon, dass er nichts verdient, sind aber die Kosten für die schnell verbrauchten Apparate ausserordentlich hoch. Für alle diese Fälle, die wegen ihrer ausgedehnten Lähmung auf keine andere Weise behandelt werden können, bedeutet die Tenodese „das“ Heilmittel. Die Operation bedeutet eine einmalige, grosse Geldausgabe, die aber in gar keinem Verhältnis zu den sonst später immer wieder erwachsenden Unkosten steht.

Unsere Aufgabe ist mit der Operation noch nicht erschöpft: sie ist erst dann erfüllt, wenn wir den von uns geheilten Kindern und Erwachsenen später mit zu einer geeigneten Lehr- und

Arbeitsstelle verhalfen; erst dann ist aus dem Krüppel ein arbeitsfähiges und damit wertvolles Mitglied der Volksgemeinschaft geworden, das ihr an seinem Platz dienen und nützen kann.

Zusammenfassend lässt sich noch einmal folgendes sagen: Die spinale Kinderlähmung oder Heine-Medin'sche Krankheit erfordert in jedem ihrer Stadien eine besondere Behandlung. Der Orthopäde steht vor der Aufgabe, die Folgezustände, die Lähmungen, zu beseitigen. Dieses geschieht anfangs durch mediko-mechanische Behandlung, später kommen nur mehr operative Massnahmen in Frage. Die Art des Eingriffes richtet sich nach Sitz und Ausdehnung der Lähmung. Es können demnach funktionserhaltende oder rein fixative Methoden angewandt werden. Zur ersten Gruppe gehört die Sehnentransplantation, zur zweiten gehören Arthrodese, Knochenbolzung, Fasziodese, Tenodese. Meistens werden Kombinationen mehrerer Methoden angewandt. Vorbedingungen für den Operationserfolg ist in jedem Fall, dass zur Zeit des Eingriffes keine starre Fehlform mehr besteht; diese wird vorher durch Redression oder während der Operation, z. B. durch Osteotomie, beseitigt.

Die Sehnentransplantation ist eine der am häufigsten angewandten Methoden, Ihre Indikation ist gegeben, wenn genügend arbeitstüchtiges Muskelmaterial zum Überpflanzen vorhanden ist. Zwischen Erkrankung und Operation sollen 1—1½ Jahre liegen. Vorher ist durch Schienen und leichte Stützapparate das Fortschreiten von Fehlformen zu verhindern. Die Befestigung der verpflanzten Sehne kann direkt an der gelähmten oder periostal. erfolgen. Fehlende Länge kann durch Seidenfäden ausgeglichen werden; kontrahierte Sehnen können z-förmig verlängert, erschlaffte können gerafft werden. Eine planmässige Nachbehandlung ist unerlässlich. Der Erfolg im ganzen ist durch zahllose, gute Resultate erwiesen.

Arthrodese und Knochenbolzung sind eingreifende, skelettverstümmelnde Operationen, die heute an Indikationsbreite zu Gunsten der Tenodese verloren haben. Die Anwendung soll möglichst erst nach Abschluss des Wachstums erfolgen. Ein oder mehrere Fussgelenke werden vollkommen versteift, um den Schlotterzustand zu beheben. Zur Anregung der Verknöcherung, die 1—2 Jahre dauern kann, werden Jodeinpinselungen und leichte Stauungen angewandt. Arthrodese und Knochenbolzung

haben viele Nachteile (Schmerzen, Pseudarthrosen, unelastischer Gang), der Erfolg ist häufig nur vorübergehend.

Fasziodese und Tenodese sind keine versteifenden, sondern gelenkstützende Operationen. Die Tenodese bewirkt die Umwandlung einer erschlafften Sehne in ein straffes, wirksames Band. Die erste Tenodese wurde 1898 von Tilanus ausgeführt, die Bezeichnung stammt von Reiner, Wien (1903). Es werden die verschiedensten Methoden für die einzelnen Fussfehlformen angegeben. Das Grundprinzip ist immer die Fixierung der gelähmten Sehne in irgend einem künstlich geschaffenen Knochenkanal. Die Indikation ist bei ausgedehnten, schlaffen Lähmungen gegeben. Die Operation kann schon bei ganz jungen Kindern angewandt werden.

An unserer Klinik wurde die Tenodese zum ersten Mal im Januar 1930 ausgeführt und seitdem häufig wiederholt. Es wurde nie die Tenodese allein, sondern immer die Kombination mit Sehnentransplantation ausgeführt. In den angeführten Fällen liegt das Lebensalter der Kinder zwischen 4 und 16 Jahren. Komplikationen durch Knochenwachstum haben sich nicht gezeigt. Unsere Ausführung der Tenodese gleicht im Prinzip der früher von Gallie angegebenen. Wir wenden keine Seidendurchflechtung an, die Sehnen werden auch nicht extra angeraut. Zur Tenodese kommen die verschiedenen Sehnen in verschiedener Kombination, je nach Sitz und Ausdehnung der Lähmung. Die Knochenrinnen werden nicht gebohrt, sondern gemeisselt, die Epiphysenlinien werden sorgfältig geschont. Häufig werden zusätzliche Massnahmen (Sehnenverlängerung, -raffung, Osteotomie u.s.w.) ausgeführt. Die Nachbehandlung erstreckt sich über durchschnittlich 2—3 Monate. Sie besteht anfänglich in Gipsverbänden, später folgen Elastoplastverband, Fussbäder, Massage, Übungen. Die Entlassung erfolgt mit Nachtschiene und Einlagen. Die Behandlungskosten werden wesentlich beschränkt dadurch, dass die Kinder nach 2—3 Wochen mit Gehgips in ambulante Behandlung entlassen werden. Die Behandlungsdauer wird dabei durchschnittlich etwas erhöht. Die so erzielten Ergebnisse sind gut, teilweise sehr gut. Die eingebettete Sehne stützt das Gelenk und unterstützt die Funktion der überpflanzten Muskeln.

Die Bedeutung der erfolgreich angewandten Tenodese liegt einmal auf individuellem, psychischem Gebiet; die grösste Auswirkung liegt aber auf sozialem Gebiet, indem der vorher un-

heilbare, erwerbsunfähige Krüppel geheilt wird und einen entsprechenden Arbeitsplatz angewiesen bekommt. Das ist der grösste Erfolg, dass auf diese Weise ein ehemaliger Krüppel zu einem wertvollen, dienenden Mitglied der Volksgemeinschaft wird.

Zum Schlusse ist es mir eine angenehme Pflicht, Herrn Prof. Dr. Wilhelm für die freundliche Überlassung des Themas bestens zu danken.

Literatur.

H. Abrahamsen: Studien über die poliomyelitischen Fussdeformitäten. Kopenhagen 1916. Zeitschrift f. orthop. Chirurgie.

W. Böcker: Zur Frage der Indikation der Arthrodese. Deutsche Med. Wochenschrift 1913, Seite 458.

Borchardt: Chirurgie des Fussgelenkes. Handb. d. prakt. Chirurgie.

C. Deutschländer: Die spinale Kinderlähmung. D. M. W. 1912, S. 1883.

Ph. E. Erlacher: Die Technik des orthopädischen Eingriffes.

P. Haglund: Die Kinderlähmungsfolgen und ihre Behandlung. Zeitschrift f. orthopädische Chirurgie, Bd. 32, S. 565.

P. Krause: Die akute, epidemische Kinderlähmung. Zeitschrift f. orthop. Chirurgie. Bd. 28, S. 569.

H. A. Laan: Wann braucht man bei Kinderlähmung Arthrodese? Zeitschr. f. orthop. Chirurgie, Bd. 34, S. 652.

Lange: The orthopedic treatment of spinal paralysis. Zeitschrift f. orthop. Chirurgie, Bd. 27, S. 545.

F. Lange: Die Deformitäten der Extremitäten. Wullstein-Küttner II.

A. Lorenz: Der Einfluss der Entspannung auf gelähmte Muskeln. Wiener Med. Wochenschrift 1910.

Machol: Die chir.-orthop. Behandlung der spin. Kinderlähmung. Zeitschr. f. orthop. Chirurgie. Bd. 26, S. 479.

Peiper: Das Auftreten der spin. Kinderlähmung in Vorpommern. D.M.W. 1910, Nr. 9.

Reichel: Chirurgie des Kniegelenks. Handbuch der prakt. Chirurgie, Bd. IV, S. 486.

M. Reiner: Die Tenodes, eine Form partieller Arthrodese. Zeitschrift für orthop. Chirurgie, Bd. XII, S. 306.

A. Saxl: Tenodese d. Quadricepssehne. Zeitschr. f. orthop. Chirurgie, Bd. 42, S. 138.

Scheuermann: Die V-förmige Tenodese der Archillessehne bei Pes calcaneus paralyt. Die Dän. Krüppelklinik, August 1915.

Tschaklin. Eine zuverlässige Methode der Tenodese bei paralyt. Fuss. Zeitschrift f. orthop. Chirurgie, Bd. 55, S. 286.

Vulpius: Über die Sehnenverpflanzung in der Behandlung der spinalen Kinderlähmung. D. M. W. 1912, S. 1679.

Lebenslauf.

Als Tochter des Kaufmanns Johannes Bundfuss, und seiner Frau Hermine, geb. Hein, wurde ich am 12. Dezember 1911 zu Calcutta in Indien geboren. Ich besuchte ein Jahr das Luisenlyzeum in Hamburg, danach das Gesenius-Wegener-Oberlyzeum in Stettin, wo ich Ostern 1930 die Reifeprüfung ablegte. Die fünf vorklinischen Semester studierte ich in Berlin, wo ich 1932 das Physikum bestand. In den klinischen Semestern besuchte ich die Universitäten Freiburg i. Br., Lausanne/Schweiz und Königsberg. Die beiden letzten Semester war ich in Freiburg i. Br., wo ich das Staatsexamen am 19. Dezember 1935 bestand.

Fall 7. Vor der Operation.

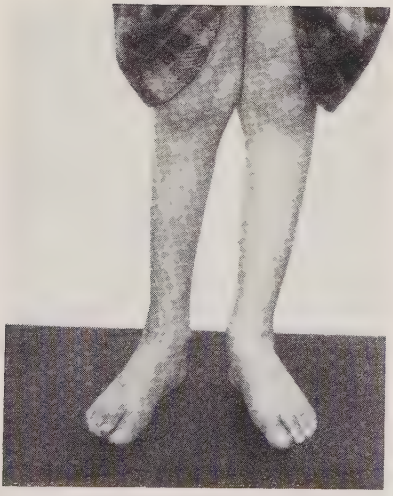

Fall 7. Nach der Operation.

Fall 8. Vor der Operation.

Fall 8. Nach der Operation.



Fall 12. Vor der Operation.

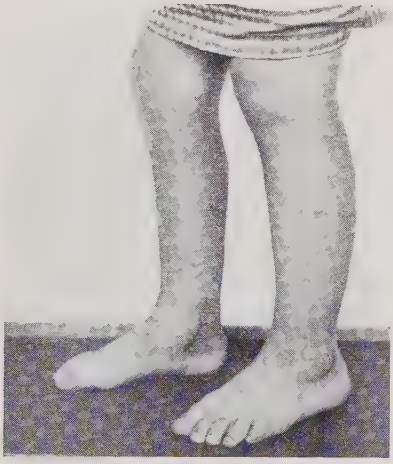

Fall 12. Nach der Operation.

Fall 14. Vor der Operation.



Fall 14. Nach der Operation.